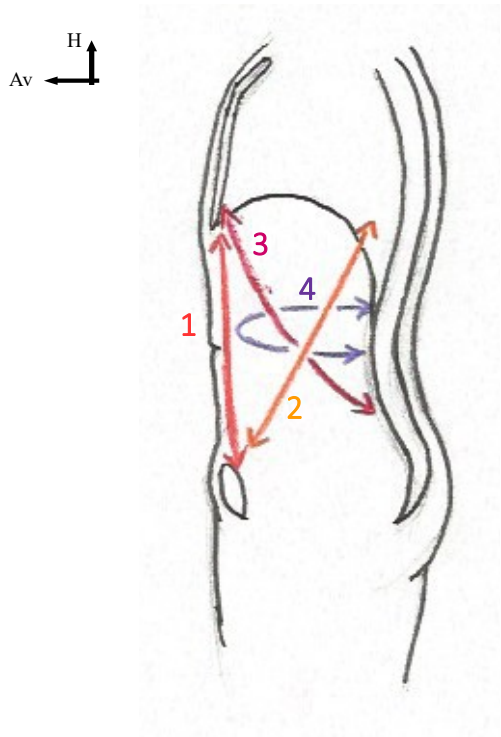


SCHÉMAS L3 S03

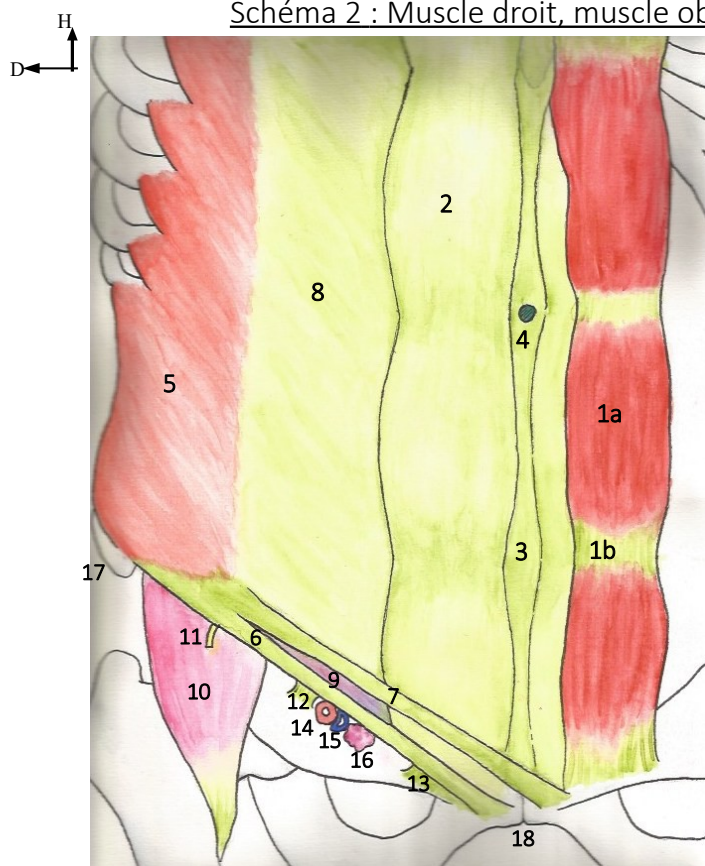


Schéma 1 : Vue de profil des muscles de l'abdomen



- 1 – Muscle droit de l'abdomen
- 2 – Muscle oblique externe
- 3 – Muscle oblique interne
- 4 – Muscle transverse

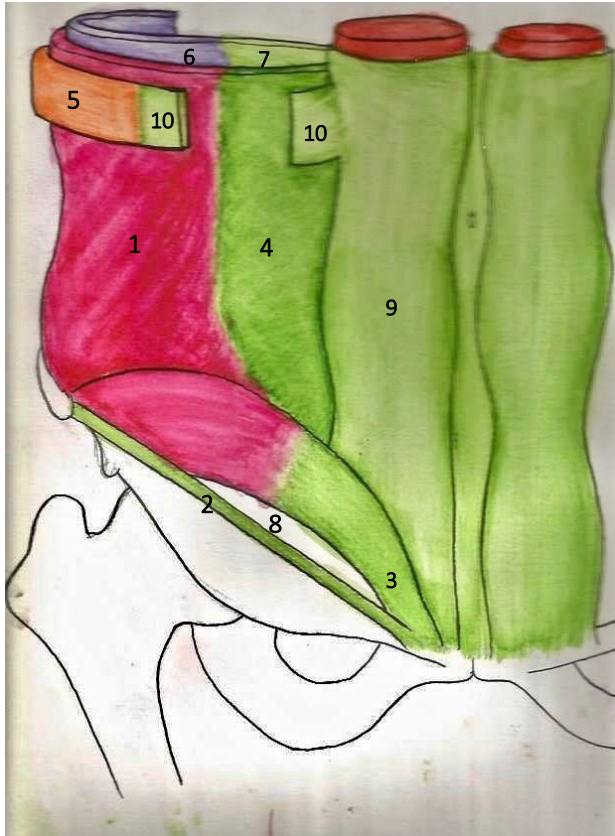
Schéma 2 : Muscle droit, muscle oblique externe et anneau fémoral



- 1 : Muscle droit de l'abdomen
 - 1a : ventre
 - 1b : insertion tendineuse
 - 2 : Gaine des droits
 - 3 : Ligne blanche
 - 4 : Omphalique
 - 5 : Muscle oblique externe
 - 6 : Ligament inguinal
 - 7 : Fibres croisées du muscle oblique externe
 - 8 : Aponévrose du muscle oblique externe
 - 9 : Orifice superficiel du canal inguinal
- Lacune musculaire de l'anneau fémoral
- 10 : Muscle ilio-psoas
 - 11 : Nerf fémoral
- Lacune vasculaire de l'anneau fémoral
- 12 : Bandelette ilio-pectinée
 - 13 : Ligament lacunaire
 - 14 : Artère fémorale
 - 15 : Veine fémorale
 - 16 : Noeuds lymphatiques
 - 17 : Epine illiaque antéro supérieure
 - 18 : Symphyse pubienne

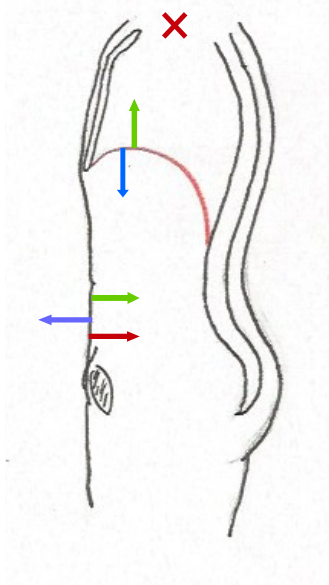
On a eu un petit soucis de scan pour ce schéma et le suivant, désolés....

Schéma 3 : Muscle oblique interne et muscle transverse



- 1 : Muscle oblique interne
- 2 : Ligament inguinal
- 3 : Tendon conjoint
- 4 : Aponévrose du muscle oblique interne
- 5 : Muscle oblique externe
- 6 : Muscle transverse
- 7 : Aponévrose du muscle transverse
- 8 : Orifice profond du canal inguinal
- 9 : Muscle droit
- 10 : Aponévrose du muscle oblique externe

Schéma 4 : Action des muscles abdominaux



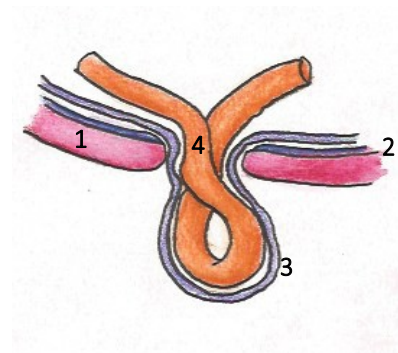
INSPIRATION

EXPIRATION

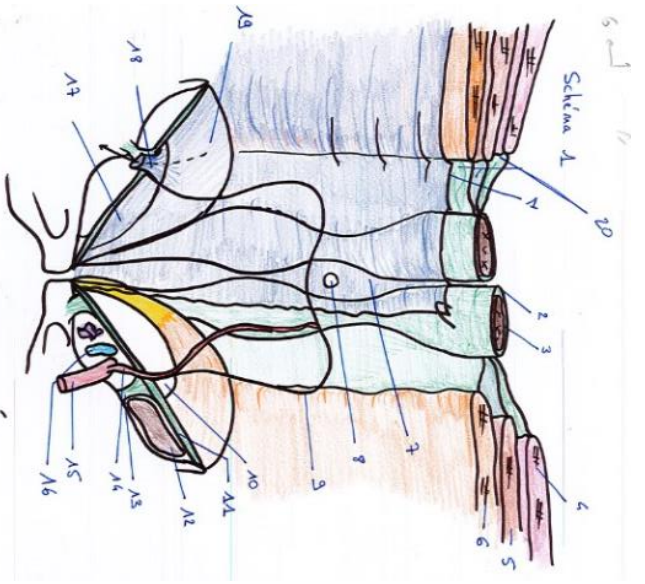
AUGMENTATION DE LA
PRESSION ABDOMINALE

- 1 : Muscle
- 2 : Fascia du muscle
- 3 : Fascia transversalis
- 4 : Anse intestinale

Schéma 5 : Hernie




1. Fascia Transversalis
2. Fascia du muscle droit
3. Muscle droit
4. Muscle Oblique externe
5. Muscle oblique interne
6. Muscle transverse
7. Ligne Blanche
8. Omphilie
9. Ligne arquée de Douglas
10. Fosse inguinale latérale
11. Ligament inguinal
12. Muscle ilio-psoas
13. Bandelette ilio-pectinée
14. Arrière épigastrique inférieure
15. Artère iliaque externe
16. Veine iliaque externe
17. Fosse inguinale médiale
18. Canal inguinal
19. Faisceau transverse du muscle transverse
20. Facias



Trajet en chicane

1. Orifice latéral et profond
2. Orifice médial et superficiel
3. Trajet en chicane du cordon spermatique



- ↔ 1 Fosse inguinale latérale
- ↔ 2 Fosse inguinale médiale
- ↔ 3 Fosse supra vésicale

1. Muscle Grand droit
2. Muscle oblique externe
3. Corps caverneux
4. Urètre
5. Fascia superficiel du fascia superficiel
6. Dartos
7. Vaginale (coucou gaten et clément)
8. Fascia spermattique externe
9. Fascia profond du fascia superficiel
10. Muscle oblique externe
11. Artère épigastrique inférieure
12. Artère ombilicale
13. Ouraque
14. Oblique interne
15. Epididyme
16. Cordon spermatique

