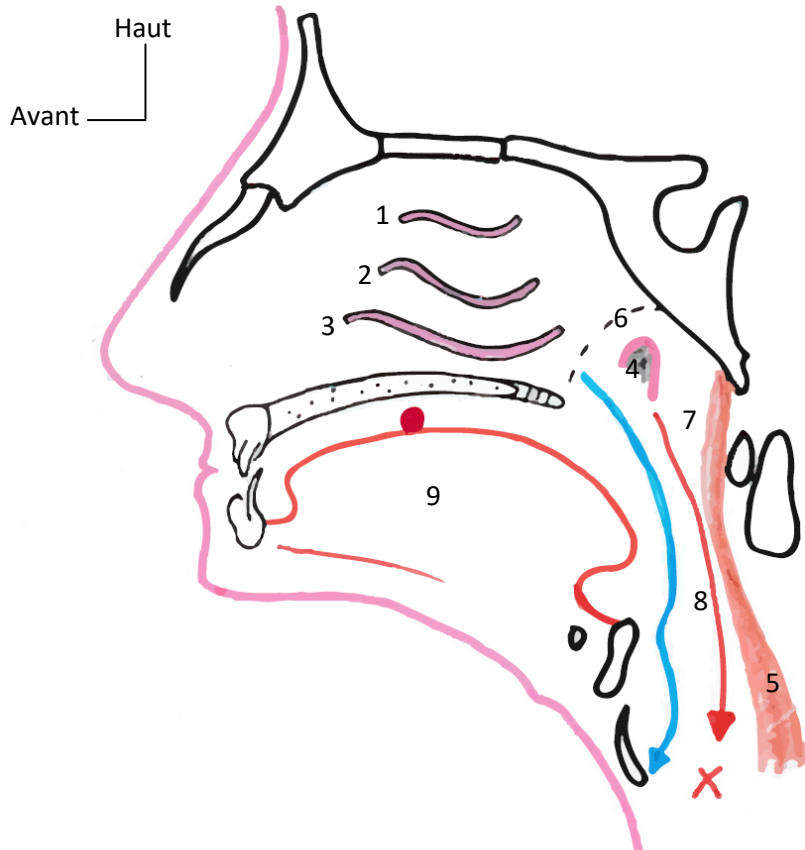


SCHEMAS L2

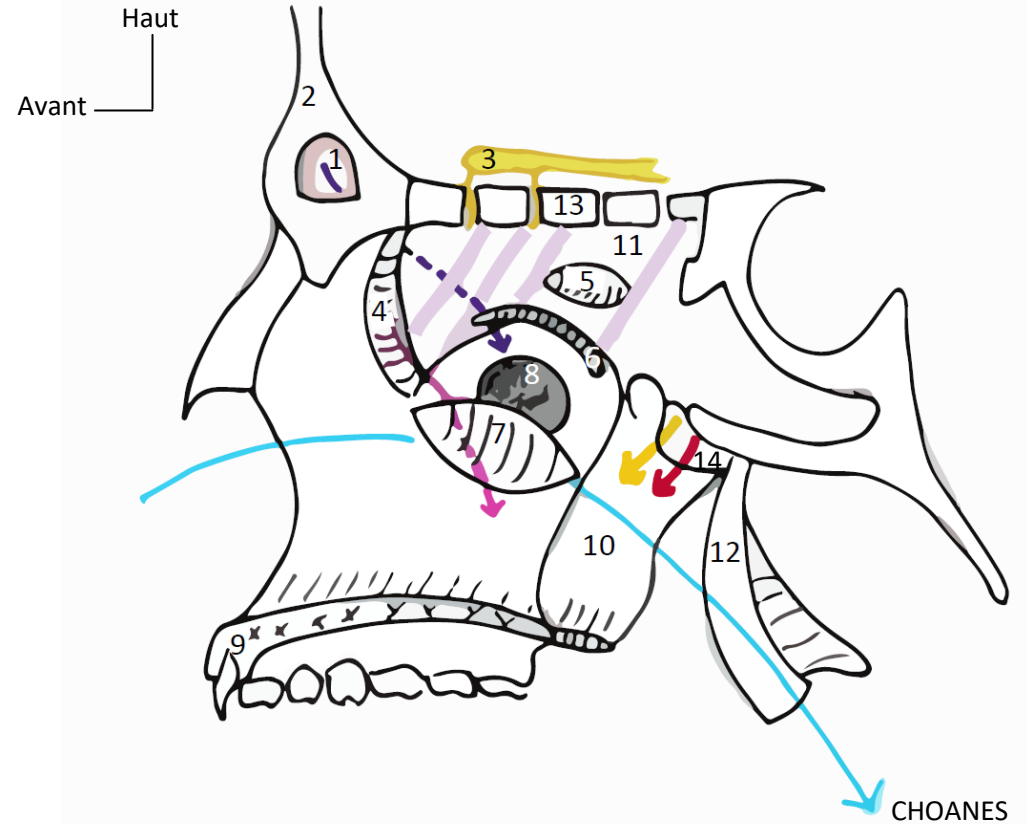
S07



Paroi latérale des fosses nasales

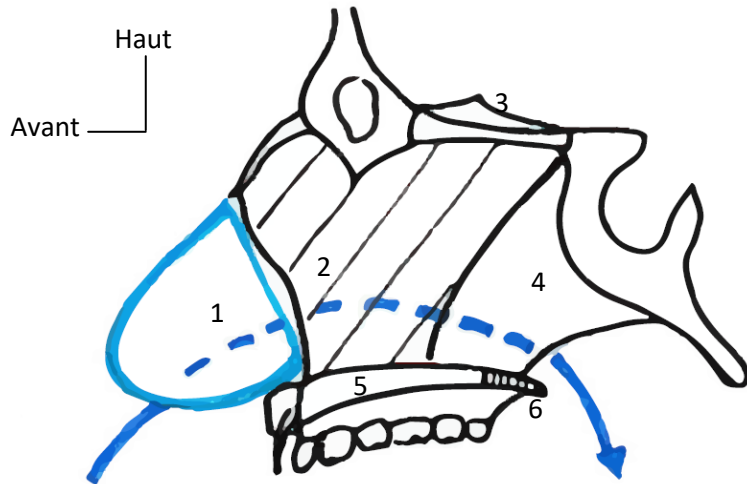


- 1 : Cornet supérieur
- 2 : Cornet moyen
- 3 : Cornet inférieur
- 4 : Tube auditif
- 5 : Muscles pré-vertébraux
- 6 : Cavum
- 7 : Rhinopharynx
- 8 : Oropharynx
- 9 : Langue
- Flux digestif
- Flux aérien
- X Carrefour aéro-digestif
- Smarties



- 1 : Sinus frontal
- 2 : Os frontal
- 3 : Filets olfactifs
- 4 : Os lacrymal (Os inguis)
- 5 : Cornet supérieur
- 6 : Cornet moyen
- 7 : Cornet inférieur
- 8 : Orifice du sinus maxillaire
- 9 : Os maxillaire
- 10 : Os palatin
- 11 : Masse latérale de l'éthmoïde
- 12 : Processus ptérygoïde
- 13 : Lame criblée de l'éthmoïde
- 14 : Orifice sphéno-palatine
- : Artère sphéno-palatine
- : V.2
- : Canal naso-frontal
- : Canal lacrymal

Septum nasal

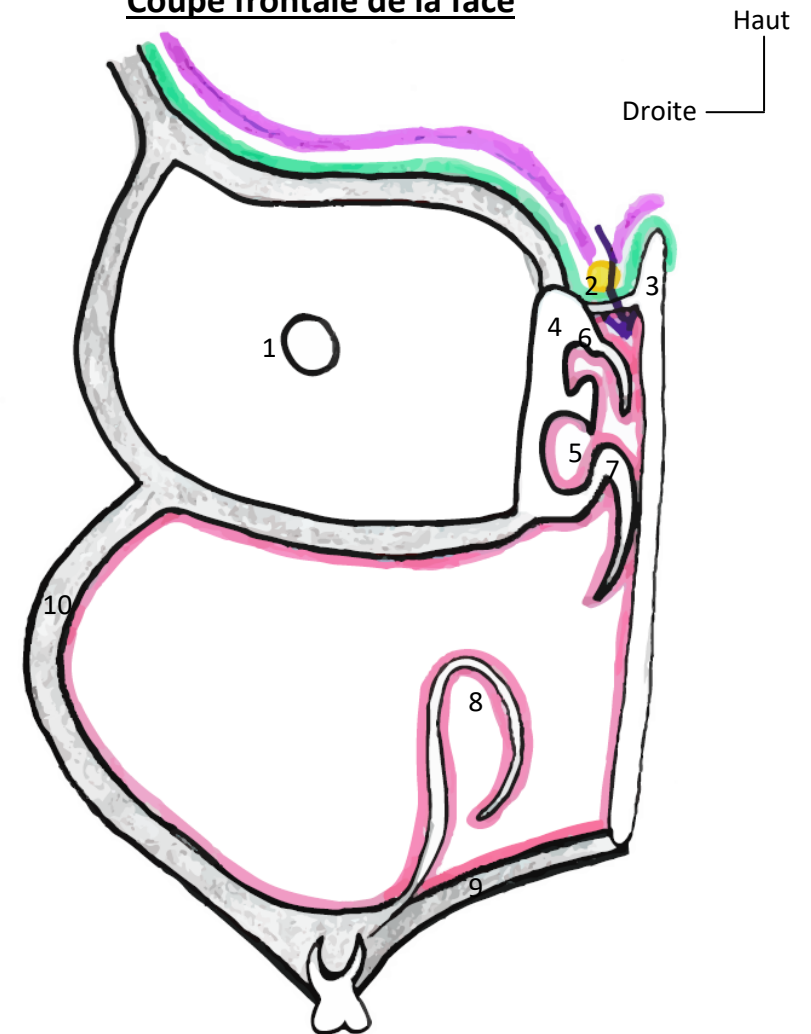


- 1 : Cartilage nasal
- 2 : Lame perpendiculaire de l'éthmoïde
- 3 : Processus crista galli
- 4 : Vomer
- 5 : Portion maxillaire du palais
- 6 : Portion palatine du palais
- ➔ Flux aérien

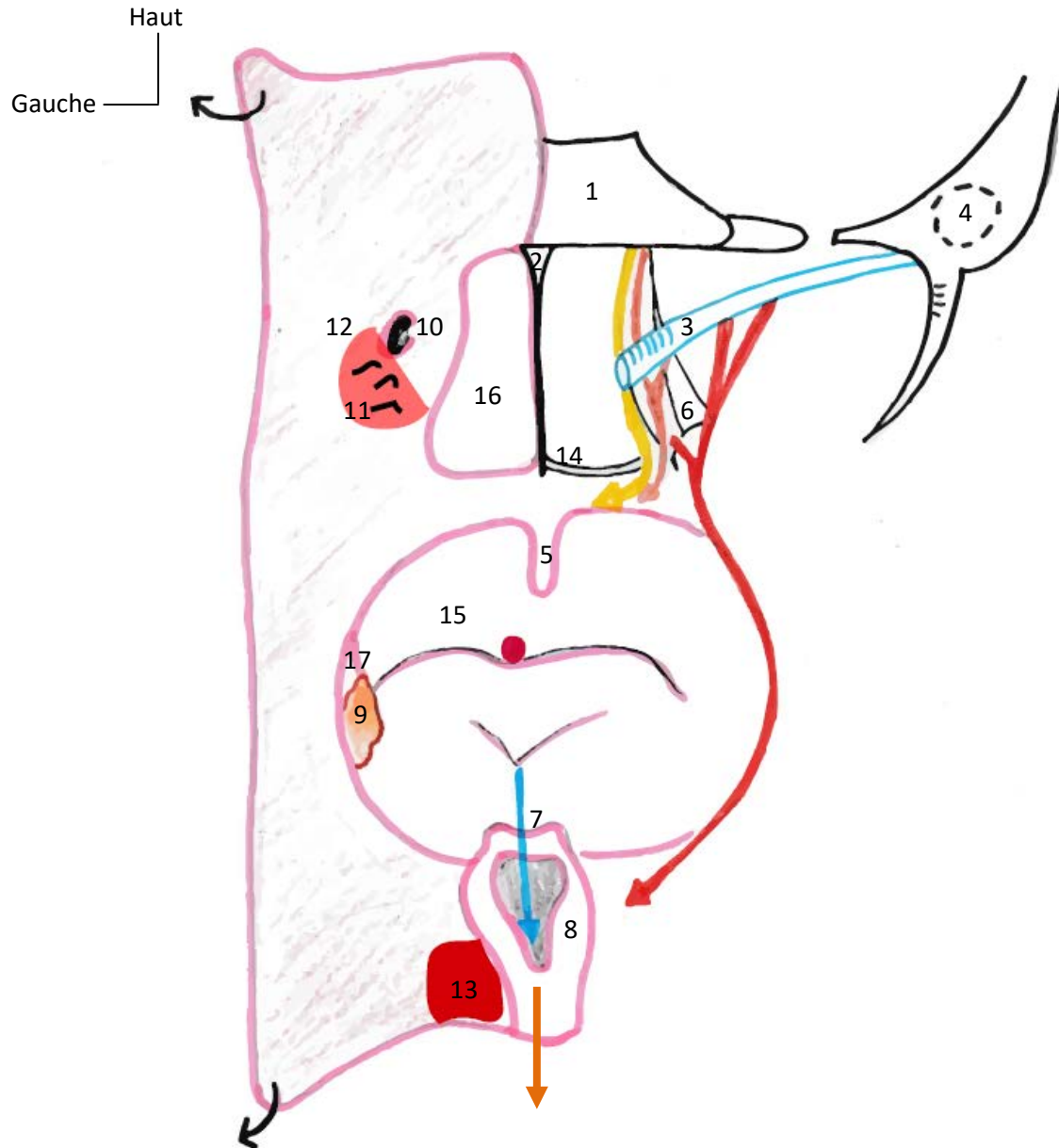
- 1 : Cavité orbitaire
- 2 : Tractus olfactif
- 3 : Lame perpendiculaire de l'éthmoïde
- 4 : Masse latérale de l'éthmoïde
- 5 : Bulle ethmoïdale
- 6 : Cornet supérieur
- 7 : Cornet moyen
- 8 : Cornet inférieur
- 9 : Palais osseux
- 10 : Os maxillaire

➔ Brèche méningée => Rhinorrhée

Coupe frontale de la face



Vue postérieure des fosses nasales et de la cavité buccale



- 1 : Sphénoïde
- 2 : Vomer
- 3 : Tube auditif
- 4 : Caisse du tympan
- 5 : Luette
- 6 : Processus ptérygoïde
- 7 : Cartilage épiglottique
- 8 : Flûte laryngée
- 9 : Tonsille palatine
- 10 : Ouverture du tube digestif
- 11 : Végétations adénoïdes
- 12 : Région du cavum
- 13 : Sinus piriforme
- 14 : Palais
- 15 : Oropharynx
- 16 : Rhinopharynx
- 17 : Muscle palato-glosse
- Muscle élévateur du palais
- Muscle tenseur du palais
- Muscle palato-pharyngien
- Flux aérien
- Flux digestif
- Smarties